

# BRILLIANT Crios

## Eine neue Ära der Kompositrestauration

DR. MED. DENT. MARIO BESEK  
SEPTEMBER 2017

**BRILLIANT Crios ist ein thermomechanisch vergütetes Hochleistungskomposit für den Einsatz von CAD/CAM Restaurationen.**

Bisher wurde der Einsatz respektive die Indikation von zahnfarbenen Restaurationen im Seitenzahnbereich von den Materialeigenschaften des gewählten Restaurationmaterials bestimmt. Bei Vollkeramikrestaurationen bereiteten insbesondere eingeschränkte vertikale Clearance und Bruxismus Schwierigkeiten. Klar definierte Stufenpräparationen mit entsprechender Materialstärke waren ebenfalls Voraussetzungen bei der Verwendung von Keramik CAD/CAM-Restaurationen. Des Weiteren stellte der Verbund des Befestigungskomposits zur Keramik eine

Schwachstelle dar. Oftmals war durch die unterschiedliche Lichtbrechung im Randbereich eine Demarkationslinie erkennbar.

Die Verwendung von Komposit als CAD/CAM Restaurationmaterial bietet hingegen verschiedene Vorteile. Denn hierbei entsteht keine Befestigungsfuge sondern, durch den homogenen Verbund zwischen Werkstück und dem Befestigungskomposit, eine Monophasen, was wiederum zu einem hohen Einblendeffekt und natürlicher Ästhetik führt. Die hohe Biegefestigkeit und das zahnähnliche Elastizitätsmodul ergeben eine widerstandsfähige Restauration mit einer stossdämpfenden Wirkung, was sich insbesondere bei Bruxismus positiv auswirkt.

Aus diesen Gründen ist BRILLIANT Crios ein reines Komposit. Um den höchsten ästhetischen Ansprüchen genüge zu tun ist das Material in 9 Low Translucent und 4 High Translucent Farben sowie in den Größen 12 und 14 verfügbar.

### Klinischer Patientenfall

Im vorliegenden Fall sehen wir den Zahn 37 mit einem kürzlich eingesetzten Keramikinlay. Es wies verschiedene Frakturen innerhalb des Werkstückes auf (Abb. 1), weshalb die Patientin vermehrt über Aufbisschmerzen beim Kauen klagte. Das Keramikinlay wurde gänzlich entfernt, intaktes und dichtes Dentin an pulpanahen Stellen jedoch geschont (Abb. 2). Nach der optischen Abdrucknahme wurde die Kavität mit einem feuchten

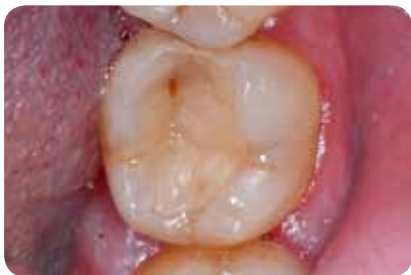

Abb. 1: Ausgangssituation

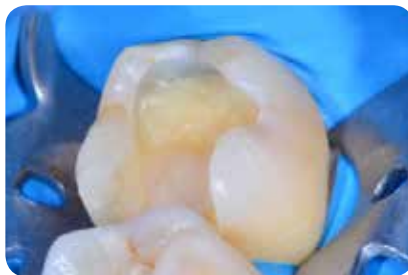

Abb. 2: Kavitätenpräparation



Abb. 3: Konstruktion



Abb. 4: BRILLIANT Crios Kompositblock



Abb. 5: geschliffenes Inlay

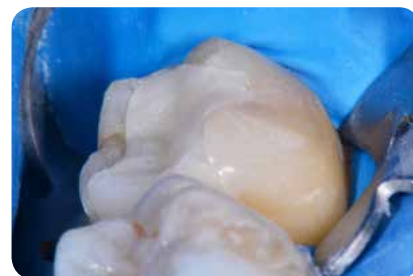


Abb. 6: Einprobe

Zellstofftupfer bedeckt um ein Austrocknen des Zahnes zu vermeiden und damit möglichen postoperativen Beschwerden vorzubeugen. Anschliessend wurde das Inlay designed und in der Software das Material BRILLIANT Crios für den Schleifprozess ausgewählt. Im vorliegenden Fall fiel die Wahl auf die Farbe A2 HT (Abb. 3 + Abb. 4).

Die Widerstandsfähigkeit des Materials wurde bereits direkt nach dem Schleifprozess deutlich, da die Abstichstelle immer noch das Inlay hielt – eine Keramikrestauration wäre hier abgebrochen. Die Passgenauigkeit war hervorragend und ein zu satter Approximalkontakt könnte leicht mit einem Polierer korrigiert werden (Abb. 5 + Abb. 6).

Für das weitere Vorgehen der adhäsiven Befestigung wurde die Approximalregion mit einer Stückmatrize isoliert und adaptiv vorverkeilt. In diesem Fall wurde die Total Etch-Technik angewandt, wobei der Schmelz mit Phosphorsäure für 30 Sekunden und das Dentin für 15 Sekunden geätzt wird (Abb. 7). Anschliessend wurde

das Ätzelgut gut 30 Sekunden abgesprayed um die gelösten Präzipitate zu entfernen und gleichzeitig das saure PH Milieu des Zahnes zu neutralisieren. Im nächsten Schritt wurde die Kavität mit ölfreier Luft getrocknet und das Ätzmuster kontrolliert. Für die folgenden Arbeitsschritte bis zur definitiven Befestigung wurde die OP-Leuchte ausgeschaltet.

Als Haftvermittler für Schmelz und Dentin wurde das Adhäsiv ONE COAT 7 UNIVERSAL (COLTENE) verwendet und für 20 Sekunden einmassiert (Abb. 8 + Abb. 9). Sanftes Verblasen verhindert eine Seebildung beziehungsweise eine zu dicke Bondschicht. Ein Vorhärten des Bonds in der Kavität ist zwingend und erfolgte für 20 Sekunden mit  $>1000 \text{ mW/cm}^2$  (Abb. 10). Auf der Seite des Werkstücks wurde die Befestigungsfläche mit  $50 \mu\text{m}$  Aluminiumoxid ( $\text{Al}_2\text{O}_3$ ) sandgestrahlt und mit reinem Alkohol gereinigt, jedoch nicht geätzt (Abb. 11).

Um einen optimalen Verbund zwischen den Materialien zu erhalten ist, laut

Hersteller und dessen Befestigungsprotokoll, das anschliessende Aufbringen des Adhäsivs ONE COAT 7 UNIVERSAL auf die Befestigungsfläche des Werkstücks verpflichtend. Hierbei wird das Bond für 20 Sekunden in die Oberfläche einmassiert und verblasen (Abb. 12).

Um eine hohe Passgenauigkeit zu gewährleisten wurde an dieser Stelle keine Lichtpolymerisation vorgenommen. Die finale Aushärtung fand abschliessend durch die Restauration hindurch statt. Eine Anwendung von Silanlösung ist hier weder nötig noch sinnvoll, da es sich bei BRILLIANT Crios um ein reines Komposit handelt. Für die Befestigung eines Inlays-, Overlays- oder einer Vollkrone kann wahlweise ein dualhärtender, kompositbasierter Zement oder ein normales Restauraionskomposit verwendet werden. In diesem Fall kam das Universalkomposit BRILLIANT EverGlow in der Farbe A2/B2 zum Einsatz (Abb. 13). Die Geschmeidigkeit dieses submicronen Materials erlaubt ein Einsetzen ohne Ultraschallansatz. Das Restauraionskomposit wurde an die Ka-

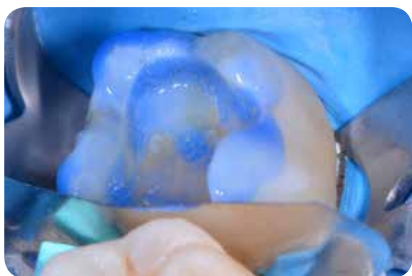


Abb. 7: Total Etch-Technik



Abb. 8: verwendetes Adhäsiv ONE COAT 7 UNIVERSAL

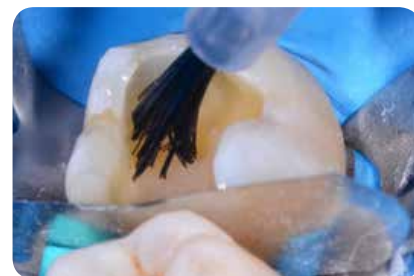

Abb. 9: 20 Sekunden Applikation




Abb. 10: 10 Sekunden Lichthärtung

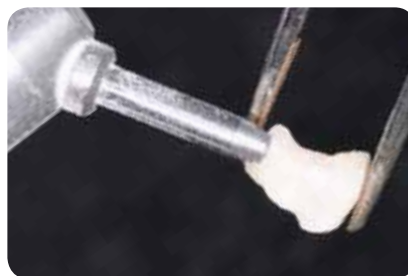

Abb. 11: Sandstrahlen Inlay  $50 \mu\text{m}$   $\text{Al}_2\text{O}_3$

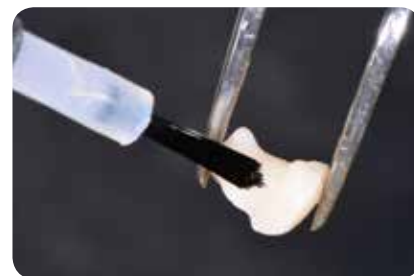

Abb. 12: Applikation ONE COAT 7 UNIVERSAL

vitätenwände adaptiert und das Inlay unter leichtem aber konstantem Druck eingesetzt (Abb. 14).

Da die Überschüsse am Rand stehen bleiben und nicht wegfließen, wird ein exaktes Entfernen und Versäubern der Randbereiche ohne Zeitdruck ermöglicht. Nach der Kontrolle der korrekten Verarbeitung der Ränder wurde über jede Restaurationsfläche für mindestens 30 Sekunden mit  $>1000 \text{ mW/cm}^2$  lichtgehärtet, transdental bukkal und lingual beginnend (Abb. 15). Das Einsetzen mit Restaurationskomposit der korrespondierenden Farbe hat einen ästhetischen Vorteil und vereinfacht zudem das Finieren der Randbereiche. Da hier das Werkstück aus Komposit besteht und einen deutlich geringeren Schleifwiderstand als Keramik hat, kann die Randbearbeitung direkt mit einem  $8 \mu\text{m}$  Diamantschleifer beginnen. Ebenso können approximal, zum Beispiel mit einer oszillierenden Feile, die Überschüsse mühelos und restlos zurückfiniert werden, da hier keine unterschiedlichen Oberflächenhärten vorliegen.

Zur okklusalen Justage kann ein Vorpolierer wie zum Beispiel Comprep Pol Plus, zur Hochglanzpolitur je nach Anatomie die Composhine Plus Spitze oder das ShapeGuard Rädchen (DIATECH) verwendet werden (Abb. 16 + 17).

Bereits unmittelbar nach der Fertigstellung der Restauration integrierte sich das Kompositinlay perfekt in die verbleibende Zahnstruktur (Abb. 18). Je nach Bedarf kann zu diesem Zeitpunkt auch eine individuelle Charakterisierung vorgenommen werden. Hierzu können im nicht okklusionstragenden Bereich die Fissuren mit einem spitzen  $40 \mu\text{m}$  Diamanten nachgezogen und sandgestrahlt werden. Diese Bereiche werden nach der Reinigung mit Alkohol wiederum mit ONE COAT 7 UNIVERSAL benetzt und lichtgehärtet. Eine Charakterisierung kann mit methacrylatbasierten Malfarben vorgenommen werden. Die gleiche Vorgehensweise gilt für Reparaturen jeglicher Art. Die Patientin ist seit der Erneuerung des Inlays durch BRILLIANT Crios beschwerdefrei.

Schlussfolgernd kann gesagt werden, dass die Versorgung mit BRILLIANT Crios einfacher vonstatten geht und zusätzlich ein besseres klinisches Resultat in Bezug auf Ästhetik und Tragkomfort hervorbringt.

### KONTAKT

Dr. med. dent. Mario Besek  
Heinrichstrasse 239  
8005 Zürich  
Tel.: +41 (0)43 444 74 00  
E-Mail: [mario.besek@swissdentalcenter.ch](mailto:mario.besek@swissdentalcenter.ch)  
[www.swissdentalcenter.ch](http://www.swissdentalcenter.ch)



Dr. med. dent.  
Mario Besek

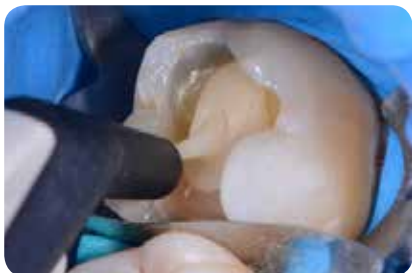

Abb. 13: Applikation BRILLIANT EverGlow in die Kavität

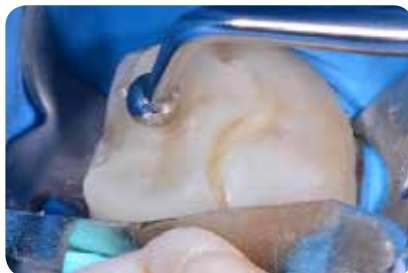

Abb. 14: Einbringen Inlay und Überschussentfernung

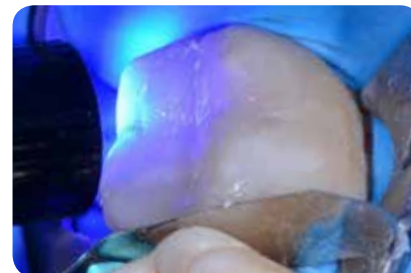


Abb. 15: Lichthärtung pro Seite für 30 Sekunden

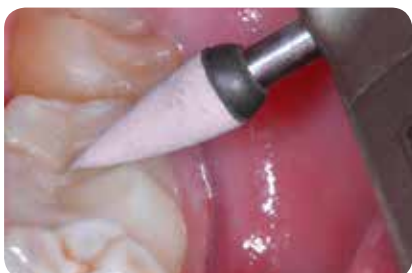

Abb. 16: Vorpolitur

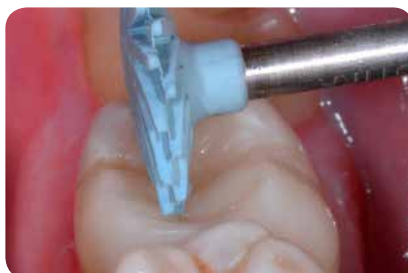

Abb. 17: Hochglanzpolitur

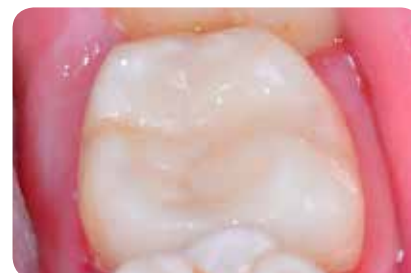

Abb. 18: Schlussituation