

Temporäres einzementieren von Provisorien und definitiven Werkstücken

DR. MED. DENT. M. HANSEN, JULI 2009

Bei einer Patientin mit einem parodontal gut sanierten Gebiss muss die bestehende Krone ersetzt werden. Die Patientin hat sich nach einer ausführlichen Beratung für eine Zirkonkeramik-Krone entschieden.

Im vorliegenden Fall wird der Einsatz von TempoSIL 2 für die temporäre Einzementierung der Provisorien sowie das temporäre Einzementieren von definitiven Werkstücken beschrieben.

Die Anfertigung einer guten provisorischen Komplettversorgung ist ein nicht zu unterschätzender Aspekt der Kronen- und Brückenprothetik. Dabei spielt die Wahl des provisorischen Zements sowie die Herstellung einer passgenauen und provisorischen Restauration eine wichtige grundlegende Rolle für ein optimales kli-

nisches Endergebnis. Das Provisorium soll die Stümpfe vor Irritationen schützen, die Zähne stabil in Position halten, ästhetisch wirken sowie eine gute Hygiene ermöglichen. Zusätzlich muss das befestigte Provisorium dem Patienten während der Überbrückungszeit eine gewisse Sicherheit beim Kauen gewährleisten.

Damit die Pulpa zuverlässig vor Irritationen geschützt wird, braucht es neben einer gut sitzenden provisorischen Restauration einen unlöslichen Zement, der auch dicht verschliesst. Die Herstellerfirma Coltène/Whaledent hat im Jahr 2005 in Form von TempoSIL den ersten temporären A-Silikon-Zement eingeführt. Nun ist neu das weiterentwickelte und optimierte TempoSIL 2 erhältlich (Abb. 1), welches durch eine verbesserte Adhäsion auf unterschiedlichen Oberflächen,

einfache Anwendung, kurze Abbindezeit und zwei Farben (White und Dentin) überzeugt.

Für die temporäre Versorgung beim Zahn 11 erfolgt die Herstellung eines zahnfarbenen Provisoriums aus CoolTemp Natural (Abb. 2). Da der Stumpf unterschiedliche Farbstufen aufweist (Abb. 3), bietet sich zur sicheren Abdeckung beim provisorischen Zementieren die Farbe White an. Von der Dentalassistentin wird die TempoSIL 2 Automixspritze vorbereitet. Für eine optimale Mischung aus der 5ml fassenden Automixspritze muss vorgängig sichergestellt werden, dass Basis und Katalysator gleichmässig aus den Öffnungen austreten (Abb. 4). Erst danach wird der Mixing-Tip aufgesetzt. Anschließend wird das Provisorium von der Assistentin gezielt zu 2/3 aufgefüllt (Abb. 5).

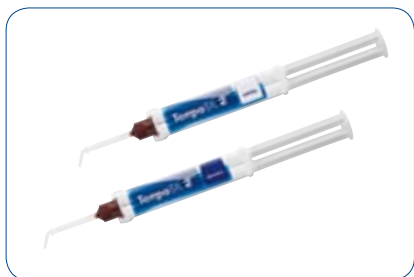

Abb. 1



Abb. 2

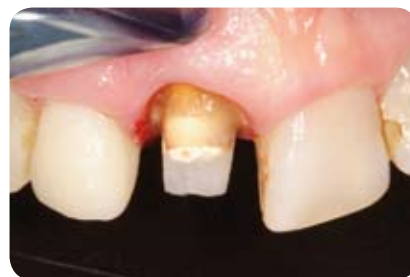

Abb. 3

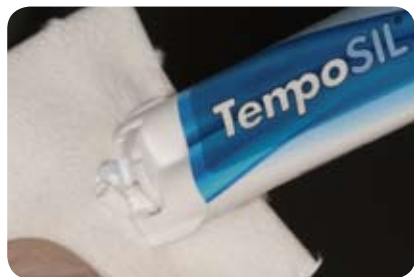

Abb. 4

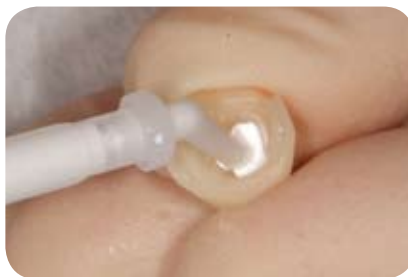

Abb. 5

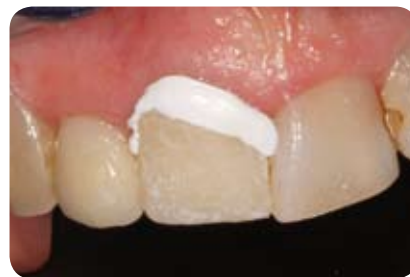

Abb. 6

Tipp: Das Material lässt sich leicht mit dem Oral-Tip an die Wände bis zum Kronenrand streichen. Das hochthixotrope Material beginnt während der Verarbeitungszeit unter Druck angenehm zu fließen, so dass das Provisorium ohne grossen Widerstand in Position gebracht werden kann. Die zirkulär entstandenen Überschüsse (Abb. 6) garantieren eine komplette Abdeckung des Stumpfes mit Zement und gewährleisten dadurch den sicheren Halt und die Dichtigkeit des Provisoriums. Nach nur 2 Minuten Abbindezeit im Mund können die Überschüsse mit einem Spatel, Scaler oder einer Pinzette schnell, einfach und sicher entfernt werden. Meist genügt es, den Überschuss mit einer Pinzette bukkal oder oral je einmal zu fassen und wegzuziehen (Abb. 7). Das eingesetzte Provisorium zeigt eine gute und funktionserhaltende Versorgung (Abb. 8) für den gesamten Kauapparat. Die weisse und opake Farbe von TempoSIL 2 lässt das Provisorium sehr homogen erscheinen, trotz der unterschiedlichen Farben des Aufbaus. Nachdem der Zahntechni-

ker im Labor die definitive Zirkonkeramik-Krone hergestellt hat, kann das Provisorium in der zweiten Behandlungssitzung mühelos vom Stumpf entfernt werden. In der Regel bleibt das Material im Provisorium kleben, so dass die aufwändige Entfernung von Zementresten am präparierten und eventuell empfindlichen Zahnstumpf gänzlich wegfällt.

Es kommt vor, dass in bestimmten klinischen Situationen definitive Arbeiten nur provisorisch eingesetzt werden können. In diesem Fall wird die Restauration, zur genauen Beurteilung der Ästhetik und Funktion durch die Patientin, für einige Tage provisorisch eingesetzt. Dabei eignet sich TempoSIL 2 Dentin hervorragend (Abb. 9), weil die Farbanpassung mit dem späteren definitiven Zement genauer abgeschätzt werden kann. Die Krone wird für die kurze Abbindezeit im Mund in Position gehalten (Abb. 10). Auch hier können sämtliche Überschüsse ohne Probleme in grossen Teilstücken mit einem Scaler (Abb. 11 + 12) entfernt werden.

Die Krone kann nun ohne weiteres für mehrere Tage provisorisch getragen werden (Abb. 13). Bedenken bezüglich Verfärbungen müssen keine bestehen, da das TempoSIL 2 die Hohlräume zwischen Restauration und Stumpf vollständig ausfüllt und so eine sehr gute Dichtigkeit gewährleistet. Untersuchungen der Universität Genf, Schweiz und dem Department of Prosthodontics, Mumbai, India, bestätigen diese Tatsache¹. Ebenso können sämtliche Einflüsse im Mund wie zum Beispiel Medikamente oder alkoholhaltige Mundwasser dem abgebundenen TempoSIL 2 nichts anhaben. Ein weiterer positiver Aspekt ist die Tatsache, dass TempoSIL 2 Zinkoxid enthält. Zinkoxid wird ja bekanntlich eine antiseptische Wirkung zugeschrieben.

Wird die Krone dann zu einem etwas späteren Zeitpunkt definitiv einzementiert, kann die Innenseite der Krone ohne Mühe vom provisorischen Zement befreit (Abb. 14 + 15) und zur Reinigung kurz mit Alkohol abgewischt werden.

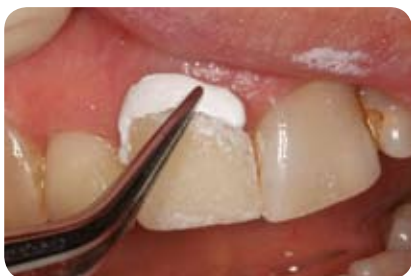

Abb. 7

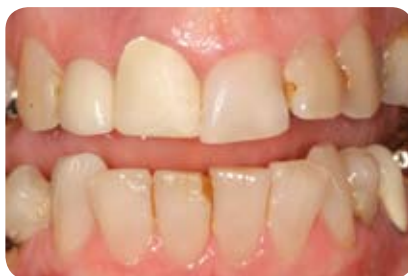

Abb. 8

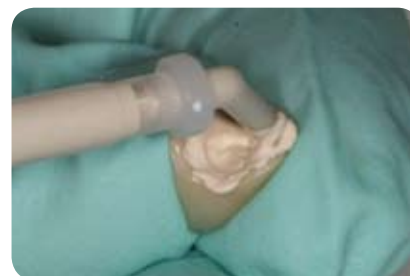

Abb. 9

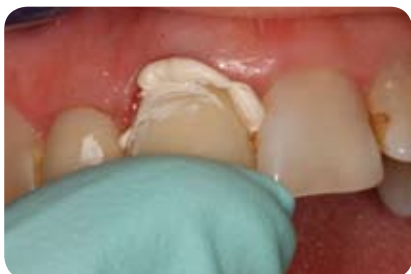

Abb. 10

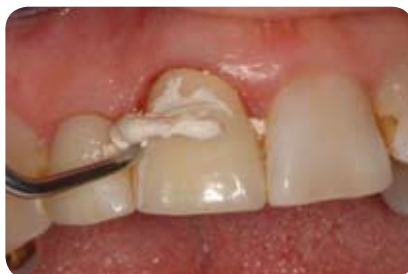

Abb. 11

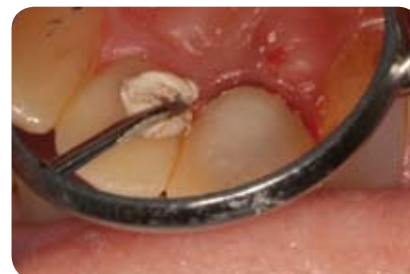

Abb. 12

Insgesamt ist TempoSIL 2 als Innovation unter den temporären Befestigungszementen zu werten. Für jahrelange Anwender von TempoSIL sind besonders auch die optimierten Haftwerte von TempoSIL 2 deutlich spürbar. Mit der Effizienz und der Zeitersparnis, welche mit TempoSIL 2 erreicht werden können, wird der Praxisalltag für die temporäre Befestigung erleichtert.

KONTAKT

Dr. med. dent. M. Hansen
Vordere Kirchstrasse 2
9444 Diepoldsau / Schweiz
Telefon: +41 71 733 26 66
E-Mail: info@hansen.tv

DENTAL LABOR

Chinook Dental Labor
Paul Lenherr
Stadel 9
9496 Balzers / Liechtenstein
Telefon: +41 423 233 31 52

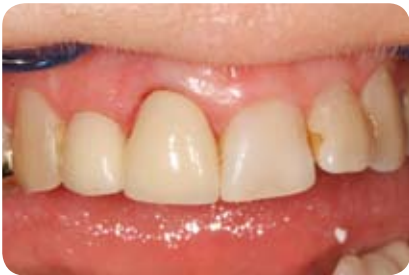

Abb. 13

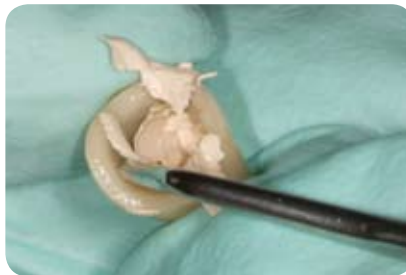


Abb. 14



Abb. 15

Literatur

- ¹ Untersuchungen von Prof. Krejci der Universität Genf, Schweiz und von Subhash Bandgar, SJ Nagda Department of Prosthodontics, Mumbai, India: Evaluation of marginal microleakage of three zinc-oxide-based non-eugenol temporary luting agents: an in vitro study