

Rehabilitation der Oberkieferfront mit BRILLIANT EverGlow

DR. MED.DENT. MARKUS LENHARD
SEPTEMBER 2016

Die Firma COLTENE bietet BRILLIANT EverGlow mit einem modifizierten Farbkonzept an, bei dem „Doppelfarben“ (Duo Shades) eingesetzt werden, d.h. die angebotenen Farben sind so eingestellt, dass sie jeweils zwei Farben der klassischen VITA-Skala abdecken können.

Dadurch verringert sich die Anzahl der Farben im Set deutlich, was sowohl die Farbwahl für den Anwender, wie auch die Vorratshaltung vereinfachen soll. Insgesamt stehen sieben Universalfarben zur Verfügung, zusätzlich gibt es zwei Transluzenz- und drei Opakmassen. Darin enthalten sind bereits drei helle Farben für gebleichte Zähne.

Die Universalfarben sind in ihrer Transluzenz so eingestellt, dass sie zwischen Dentin und Schmelz zu liegen kommen, um auch Frontzahnrestauration mit nur einer Farbe bzw. Schicht erfolgreich restaurieren zu können. Prinzipiell besteht die Möglichkeit einer Individualisierung der Schichtung durch die Verwendung der Opakmassen und Transluzenzmassen.

Andererseits ist die Gestaltung von Mamelons und sehr transluzenten Schneidekanten eher die Ausnahme und stellt damit eine Nische in der High-End-Ästhetik dar, die seitens der Patienten meist gar nicht gefordert wird.

Daher ist es grundsätzlich wünschenswert die Mehrheit der Fälle mit sogenannten Universalfarben restaurieren zu können, bei denen eine getrennte Schichtung von Dentinfarben und Schmelzfarben nicht erforderlich ist.

Im vorliegenden Fall ging es um die Rehabilitation der Oberkieferfront und Wiederherstellung der Eckzahnführung bei Laterotrusion im Abrasionsgebiss.

Der 38-Jährige Patient äusserte den Wunsch der ästhetischen Verbesserung seiner Oberkieferfrontzähne (Abb. 1). Bei Überprüfung der Funktion stellt sich der Verlust der Eckzahnführung bei Laterotrusion zugunsten einer lateralen und frontalen Gruppenführung dar (Abb. 2 und 3). Infolge der Abrasion kam es bei den Frontzähnen zu einem deutlichen vertikalen

Substanzverlust. Die Absenkung des Bisses durch Abrasion im Seitenzahnbereich war minimal, so dass keine generelle Bissanhebung geplant werden musste und die Behandlung sich auf die funktionelle und ästhetische Korrektur der Front beschränken konnte.

Die Farbauswahl erfolgte indem die mit dem Farbschlüssel gewählte Farbe ohne Adhäsivtechnik direkt auf die Schneidekante einer der beiden mittleren Schneidezähne aufgetragen und polymerisiert wurde. In diesem Fall wurde der „Duo Shade“ A3/D3 gewählt. Diese Technik der Farbauswahl ist sehr zuverlässig, da so Farbe und Transluzenz beurteilt werden können. Entscheidend ist dabei allerdings, dass der betreffende Zahn zuvor noch nicht getrocknet wurde, weil dies zu einer Farbänderung des Zahnes führt und der Zahn danach durch erneute Wasseraufnahme nur sehr langsam zu seiner Ausgangsfarbe zurückkehrt. Zudem muss das Komposit für den Farbvergleich unbedingt polymerisiert werden, da sich während der Polymerisation des Komposits durch das Aufbrauchen des Photo-

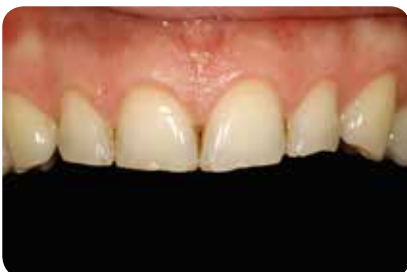

Abb. 1: Ausgangssituation: Abradierte Oberkieferfront mit kleinen Schmelzausbrüchen an den Incisalkanten der Schneidezähne.

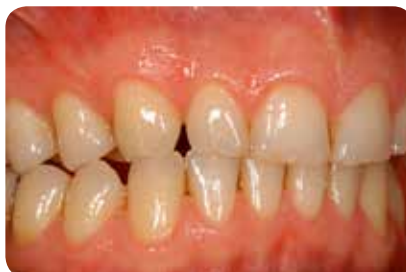

Abb. 2: Laterotrusion nach rechts: Verlust der Eckzahnführung zugunsten einer lateralen und frontalen Gruppenführung.

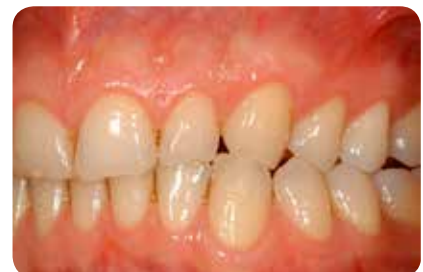

Abb. 3: Auf der linken Seite stellt sich die Situation entsprechend dar.

initiators der Farbton ändert und durch die Vernetzung der Monomere sich der Brechungsindex der organischen Matrix ändert. Das bedeutet, dass Farbe und Transluzenz nur mit polymerisierten Komposit abgeglichen werden können. Nach der Farbwahl wurde die so aufgebrachte Kompositmasse wieder mit einem Scaler entfernt.

Zunächst wurde die Eckzahnführung beiderseits wieder hergestellt. Generell wurden nur minimale Ansträgungen präpariert und der Übergang von vestibulären Flächen nach incisal mit Sof-Lex-Scheib-

chen konvex gestaltet (Lenhard 2004). Nach selektivem Anätzen des Schmelzes für 30s wurde ONE COAT 7 UNIVERSAL aufgetragen (Abb. 4 und 5). Die Eckzähne wurden jeweils mit nur einer Schicht BRILLIANT EverGlow A3/D3 restauriert (Abb. 6). Dieser Aufbau hat keinen Einfluss auf die Okklusion, sondern führt nur zu einer Eckzahnführung bei Laterotrusion. Zur Wiederherstellung der Eckzahnführung reicht es in aller Regel nur die Schliiffacetten an den oberen Eckzähnen zu restaurieren (Abb. 7 und 8). Sollte es nach dem Aufbau der Schneidezähne bei Laterotrusion doch wieder zur Interferenz

mit der Unterkieferfront kommen, müssen die Schliiffacetten der unteren Eckzähne ebenfalls korrigiert werden.

Die technisch einfache Korrektur der Eckzähne erfolgt in der Regel unter relativer Trockenlegung, so dass die Eckzahnführung sofort überprüft werden kann. Für den Aufbau der Schneidezähne empfiehlt sich eine absolute Trockenlegung mit Kofferdam, was die Umsetzung der Aufbauten erleichtert und beschleunigt (Abb. 9). Bei Korrekturen der Oberkieferfront muss zur Beurteilung der Inzisallinie grundsätzlich die gesamte Front von Eckzahn zu

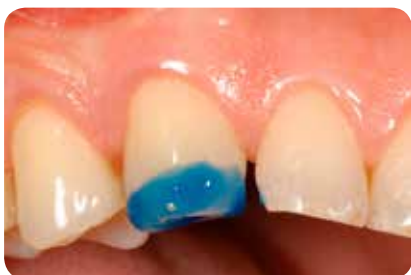

Abb. 4: Selektive Schmelzätzung für 30s mit 35% Phosphorsäure (Etchant Gel S, COLTENE).

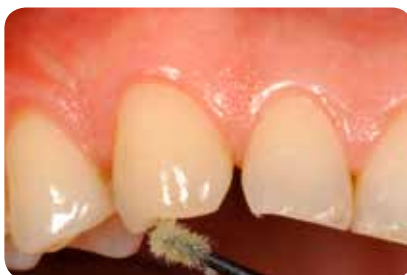

Abb. 5: Die Etablierung einer Hybridschicht sollte durch das einmassieren von ONE COAT 7 UNIVERSAL während 20s aktiv unterstützt werden.

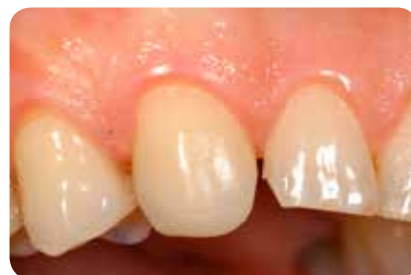

Abb. 6: Zustand nach Aufbau des Eckzahnes mit einer einzigen Schicht BRILLIANT EverGlow A3/D3.

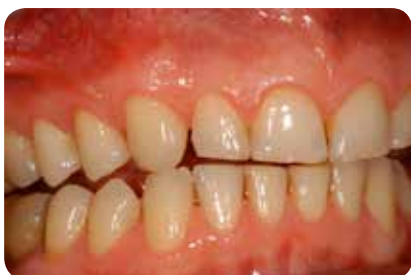

Abb. 7: Die wiederhergestellte Eckzahnführung resultiert in der gewünschten Dissklusion aller restlichen Zähne bei Laterotrusionsbewegung.

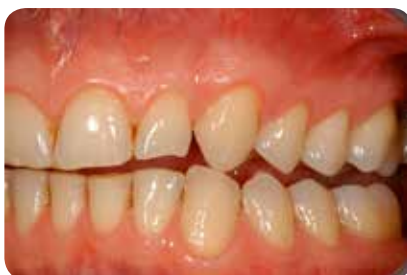

Abb. 8: Zustand nach Wiederherstellung der Eckzahnführung auf der linken Seite.

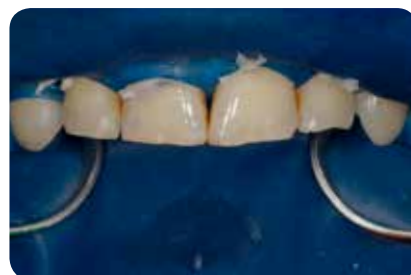

Abb. 9: Bei Aufbauten im Frontzahnbereich sollte die Trockenlegung immer die gesamte Front umfassen.

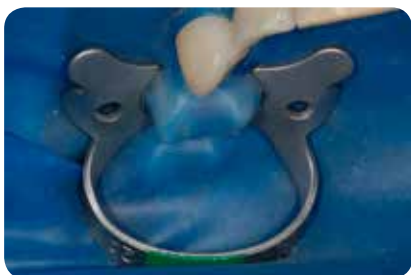


Abb. 10: Die Sicherung des Kofferdams erfolgt auf den Prämolaren (Klammer 2A HYGENIC Fiesta) ohne für diese extra ein Loch zu stanzen.

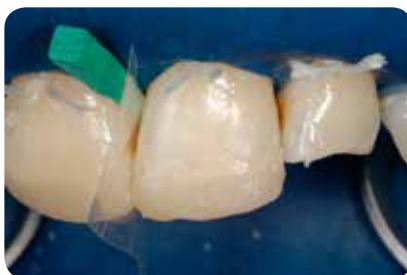

Abb. 11: Da nur eine Farbe verwendet wird, bedarf es keiner aufwändigen Schichtung.

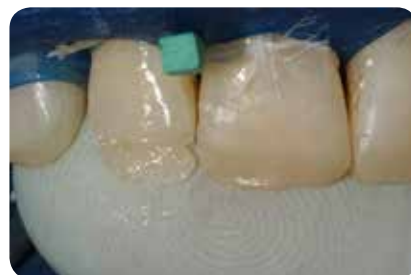

Abb. 12: Um palatinale Überschüsse zu vermeiden, kann der Finger als „Matrize“ eingesetzt werden.

Eckzahn trockengelegt werden. Die Fixierung des Kofferdams erfolgt auf den ersten Prämolaren, wobei hier die Klammern einfach über den Kofferdam gesetzt werden können (Abb. 10). Nach Säure-ätzttechnik und Auftrag des Adhäsivs erfolgte der schrittweise Aufbau der Frontzähne mit den Duo Shade A3/D3 (Abb. 11 – 15). Während bei der Schichtung mit Opak-, Dentin-, Schmelz- bzw. Transluzenzmassen bestimmte Gesamtschichtstärken für den ästhetischen Erfolg beachtet werden müssen, kann hingegen mit einer Universalfarbe die gesamte Restauration bedient werden. Das Vorgehen wird so erheblich vereinfacht. Um palati-

nale Überschüsse zu vermeiden, kann der Finger als „Matrize“ eingesetzt werden. Allerdings gilt hier zu beachten, dass Dentalmonomere auch Latex- und Nitrilhandschuhe durchdringen und ein gewisses Allergisierungspotential in sich bergen. Der Durchbruch der Monomere durch den Handschuh erfolgt jedoch nicht unmittelbar, so dass nach Aufbau der Palatinalfläche idealerweise der Handschuh gewechselt wird (Aalto-Korte et al. 2007, Goon et al 2006, Nakamura et al. 2003, Lönnroth et al. 2003) (Abb.12).

Nach grober Ausarbeitung wurde der Kofferdam entfernt und die end-

gültige Form der Zähne (Länge und Winkelmerkmal) mit Schleifscheibchen und Finishing Strips festgelegt. Danach erfolgte die Politur mit DIATECH ShapeGuard Polierern (Abb. 16). Abschliessend wurde nochmals die Überprüfung der Laterotrusion vorgenommen (Abb. 17). Zum weiteren Schutz der Frontzahnrestaurationen im Oberkiefer, könnte dennoch eine Restauration der Schliiffacetten der unteren Eckzähne sinnvoll sein.

Abbildung 18 zeigt den direkt postoperativen Zustand. Deutlich ist der Übergang von den Zähnen zu den Kompositaufbauten zu erkennen. Die Res-

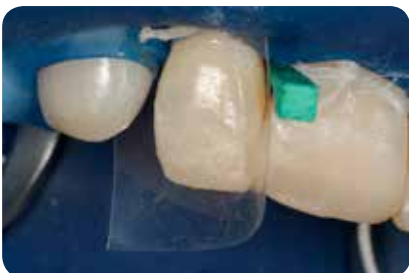

Abb. 13: Für die Schichtung der approximalen Wand wird eine transluzente Matrize gelegt.

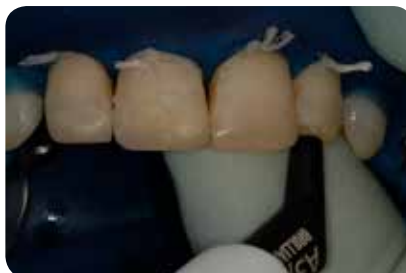

Abb. 14: Für die Restauration wird ausschliesslich die Universalfarbe A3/D3 verwendet.

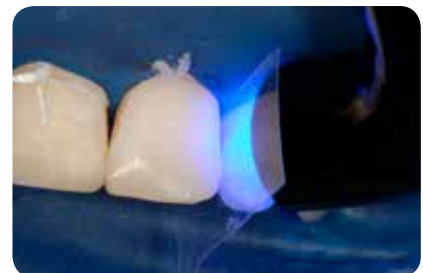

Abb. 15: Die Aushärtung der jeweiligen Schichten erfolgte mit einer S.P.E.C. 3 LED mit 11 mm Lichtleiter bei 1600 mW während je 15 s.

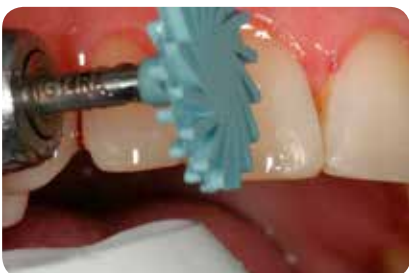

Abb. 16: Die Politur mit DIATECH ShapeGuard Polierern.

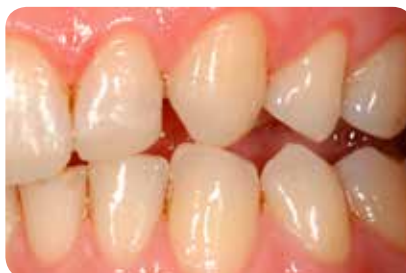

Abb. 17: Die abschliessende Kontrolle der Eckzahnführung zeigt frontale Kontakte bei Laterotrusion erst bei Überstellung des unteren Eckzahnes.

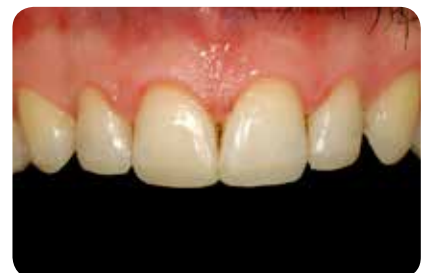

Abb. 18: Abschlusssituation direkt postoperativ. Die Restaurationen erscheinen im Vergleich zur ausgetrockneten Zahnhartsubstanz zu dunkel und zu transluzent.

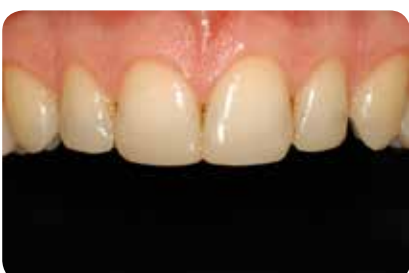

Abb. 19: Eine Woche postoperativ zeigt sich die sehr gute optische Integration der Restaurationen.

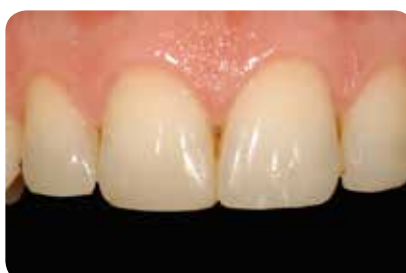

Abb. 20: Die mittleren Incisivi eine Woche postoperativ, die Aufbauten wirken natürlich.

taurationen wirken zu transluzent und zu dunkel. Dieses postoperative Erscheinungsbild ist durchaus wünschenswert. Während der Behandlung trocknet die Zahnhartsubstanz aus, die Zähne werden dadurch deutlich opaker und heller. Die erneute Wasseraufnahme erfolgt postoperativ durch Diffusion über den Speichel und läuft relativ langsam ab. Auch bei permanenter Benetzung mit Speichel oder Wasser dauert es etwa eine Stunde bis sich die ursprüngliche Zahnfarbe wieder eingestellt hat. Das heisst, ästhetisch erfolgreiche Restaurationen müssen direkt postoperativ immer zu transluzent und zu dunkel wirken.

Eine Woche postoperativ stellte sich der Patient nochmals zu Nachkontrolle und zur Bewertung der ästhetischen In-

tegration der Restaurationen vor (Abb. 19 und 20). Die Restaurationen zeigen eine ausgesprochen gute farbliche Übereinstimmung, die Übergänge von Zahnhartsubstanz zu Restauration sind auch in der Vergrösserung kaum zu erkennen.

Abschliessend lässt sich feststellen, dass sich in dem hier präsentierten Fall mit BRILLIANT EverGlow durch die Verwendung nur einer einzigen Universalfarbmasse eine extrem anwenderfreundliche, schnelle und dabei ästhetisch sehr gute Rehabilitation der Oberkieferfront umsetzen liess. Eine aufwendigere Schichtung mit Opak- und Transluzenzmassen lässt sich somit vermutlich auf die Minderheit der Fälle reduzieren, bei denen sich ausgeprägte Schneidekantencharakteristika präsentieren.

KONTAKT

Dr. Markus Lenhard
Bahnhofstrasse 29
8259 Etwilen / Schweiz
markus.lenhard@bluewin.ch



Literatur

Aalto-Korte K, Alanko K, Kuuliala O, Jolanki R (2007). Methacrylate and acrylate allergy in dental personnel. Contact Dermatitis 57(5):324-30.

Goon AT, Isaksson M, Zimerson E, Goh CL, Bruze M (2006). Contact allergy to (meth)acrylates in the dental series in southern Sweden: simultaneous positive patch test reaction patterns and possible screening allergens. Contact Dermatitis 55(4):219-26.

Lenhard M (2004). Ästhetische Frontzahnrestaurationen mit Komposit. Quintessenz 55(9): 961-976.

Lönnroth EC, Eystein Ruyter I (2003). Resistance of medical gloves to permeation by methyl methacrylate (MMA), ethylene glycol dimethacrylate (EGDMA), and 1,4-butanediol dimethacrylate (1,4-BDMA). Int J Occup Saf Ergon 9(3):289-99.

Nakamura M1, Oshima H, Hashimoto Y (2003). Monomer permeability of disposable dental gloves. J Prosthet Dent 90(1):81-5.

Wallenhammar LM, Ortengren U, Andreasson H, Barregård L, Björkner B, Karlsson S, Wrangsjö K, Meding B (2000). Contact allergy and hand eczema in Swedish dentists. Contact Dermatitis 43(4):192-9.